Münster 1936 No 59 Med Diss

Aus dem Zahnärztlichen Institut der Westfälischen
Wilhelms-Universität Münster / Westfalen
Direktor: Prof. Dr. R. Müller

Die Anwendung des elektrischen Schnittes bei der Paradentitis marginalis

Inaugural-Dissertation
zur Erlangung der zahnärztlichen Doktorwürde der
Hohen Medizinischen Fakultät der Westfälischen
Wilhelms-Universität Münster/Westf.

vorgelegt von

Paul Drolshagen
Zahnarzt
aus Münster

1935

Druck: Heinrich Buschmann, Münster i. W., Drubbel 17-18

Dekan: Prof. Dr. Klinge

Referent: Privatdozent Dr. A. Immenkamp

R. UNIV.
BIBLIOTHEEK
LEIDEN

Gedruckt mit Genehmigung der Medizinischen Fakultät der Westfälischen Wilhelms-Universität zu Münster (Westf.)

Meinen Eltern!

Die Anwendung des elektrischen Schnittes bei der Paradentitis marginalis.

Einleitung.

Die letzthin wachsende Erkenntnis, daß der Form der chronisch entzündlichen Veränderungen des Gingivalsaumes für nachfolgende, weitgehende pathologische Umbauprozesse des Paradentiums mit den daraus resultierenden Folgen, wie Bildung von abnorm vertieften Zahnfleischtaschen, einhergehend mit Schädigung des Halteapparates, Abbau des Knochens und Lockerung oder gar Verlust des Zahnes, nächst der Karies mit vollem Recht die größte Bedeutung beizumessen ist, lassen es verständlich erscheinen, daß nach Maßnahmen zur Beseitigung namentlich der Zahnfleischtaschen getrachtet wurde, die ihrerseits — einmal vorhanden — stets zur Weiterentwicklung der Erkrankung beitragen.

Grundlegend für einen vollen Heilerfolg ist also die völlige Beseitigung der Taschen. Da hierzu aber keineswegs die konservativen Methoden immer ausreichend sind, suchte man neben der noch heute vielfach angewandten und in manchen Fällen durchaus indizierten blutigen Operationen nach anderen brauchbaren chirurgischen Methoden.

Erstmalig setzte sich Römer für die Abtragung der Taschenwände mittels der früher auch verwendeten Thermokauterbehandlung ein, obgleich er von den Anhängern der radikal-chirurgischen Methode, Widmann-Neumann, stark bekämpft wurde; eine Bereicherung erfuhr diese chirurgische Behandlung noch durch die Methode der Abtragung der Taschenwände mittels der elektrisch schneidenden Schlinge. Es war zu begrüßen, daß bald die Indikationsstellung bei der Zahl der Behandlungsarten klarer herausgearbeitet und auch die Methodik nicht mehr nach einer einzigen Schablone gehandhabt wurde. Die erste Stelle der Paradentitisbehandlung muß in jedem Fall die konservative Methode einnehmen; erst wenn es auf solchem

Wege nicht gelingt, die Taschenbildung zu beseitigen und einen festen Anschluß gesunder Schleimhauträndер an den Zahn zu erzielen, ist die chirurgische Methode gerechtfertigt. Bei letzterer wären zwei Stadien der pathologischen Entwicklung für die Wahl der chirurgischen Methode zu berücksichtigen, im fortgeschrittenen Falle, wo neben der Entzündung tiefe vertikale Knochentaschen mit Epithel durchsetzten Granulationen vorliegen, rückt die radikal-chirurgische Methode nach Widmann-Neumann näher, im anderen Falle dagegen, wo bei geringer Taschentiefe und horizontalem, gleichmäßigem Knochenschwund chronisch-entzündliche Veränderungen des Zahnfleisches bestehen, sind die Methoden, die im Begriff der Gingivoektomie zusammengefaßt sind, indiziert.

Geschichtlicher Ueberblick.

Der Grundstein zu unseren heutigen elektrochirurgischen Methoden ist in jenen Anfängen der lokalen Hitzeanwendung, die das Heraustrennen und das Zerstören des erkrankten Gewebes bezweckten, zu suchen. Schon in frühester Zeit hat man die Nachteile des Messers gegenüber den Einschnitten und Excisionen insbesondere bei putriden und pyogenen Infektionen oder bei stark vascularisierten Neubildungen erkannt und in der Therapie derartiger pathologischer Veränderungen dem Glüheisen den Vorzug gegeben. Während früher dem Glüheisen reichliche Indikationsgebiete zufielen, wie z. B. bei der Behandlung von Phlegmonen, Abszessen, Allgemeininfektionen, Geschwülsten oder tuberkulösen Tumoren und auch heute noch trotz der mächtigen technischen Entwicklung der Chirurgie nach Einführung der Aseptik und Narkose zur Behandlung des Krebses Anwendung findet, wurden erstere Erkrankungen, als man um die Mitte des 19. Iahrhunderts den elektrischen Strom zur Hitzeerzeugung verwertete und mit seiner Hilfe Platinnadeln glühend machte, mit dem als „Galvanocaustie" bezeichneten Verfahren bekämpft.

Eine besondere Erwähnung verdient die schon 1853 von Middeldorpf als Schneideschlinge verwandte Platinschlinge, die man mit Recht einen technischen Vorläufer der entsprechenden Anwendung der schlingenförmigen Diathermieelektrode zum Schneiden durch Wucherpfennig bezeichnen kann. Ein großer Teil der zahnärztlichen Fachliteratur widmet sich auch heute noch dem Schneiden und Kauterisieren mit der glühenden Platinschlinge. Die von Römer in einer ausführlichen Darlegung empfohlene Methode wird heute besonders von Adrion (Zahnärztl. Rundsch. Nr. 23, 1930) eifrig propagiert, obwohl man schon deutlich infolge der neueren Entwicklungen der elektrochirurgischen Methode ein schwindendes Interesse in der Fachwelt feststellen kann. Schon seit langem wurde als Nachteil die fast doppelte Zeiterfordernis des Galvanokauters gegenüber dem Skalpell vorgebracht. Weiterhin war es wegen der starken Hitzewirkung erforderlich, um bedrohliche Komplikationen zu vermeiden, die Nähe größerer Nerven und Gefäße zu umgehen. Im besonderen Falle mußte der festsitzende und verschließende Brandschorf als Nachteil erscheinen. In

der ersten Zeit nach der Operation behindert er den Abfluß des Exsudates und begünstigt ein Weitergreifen der Infektion in das Gewebe. Fernerhin möge noch, auf die Paradentitis bezogen, bei der notwendigen Verbrennung des Gewebes die zur starke Erwärmung des Alveolarknochens sowie des noch funktionstüchtigen Halteapparates erwähnt sein. Diese schwerwiegenden Nachteile rechtfertigen das Ablehnen des Kauterisierens mit der Platinschlinge, zumal wir heute einen eminenten Ersatz in dem elektrischen Schneideverfahren gefunden haben.

Erstmalig gelang es de Forest durch den auf das Gewebe überspringenden Funken einen Funkenschnitt zu erzielen. Dieses Schneideverfahren wurde in Deutschland von M. Cohn mit Hilfe einer Löschfunkenstrecke operativ angewandt. Dasselbe Prinzip liegt auch heute noch den zu medizinischen und chirurgischen Zwecken hergestellten Diathermieapparaten zu Grunde. Ein Verdienst von Czerny ist es, die Elektrokoagulation und das elektrische Schneiden mittels Lichtbogen eingeführt zu haben, wobei die Nadel dem Gewebe nicht aufliegen durfte. Dem Amerikaner Wyeth gelang die erste der heutigen Ausführung entsprechenden Schnittführung mit dem Gewebe aufliegender Nadel im Gegensatz zum Lichtbogenschnitt.

Unabhängig hiervon gelang Wucherpfennig 1927 ein einwandfreies Operieren mit dem Funkenstreckenapparat. Gerade die verdienstvolle Forschung von Wucherpfennig, Stühmer und R. Müller, die, um den Nachteil der von Forest geschaffenen lanzettförmigen Elektrode hinsichtlich der Stabilität auszuschalten, durch Verstrebung des Drahtes in Gestalt einer schlingenförmigen Biegung die vollkommenste Form der Schneideelektrode hergestellt haben, gaben überhaupt die Möglichkeit, die elektrische Schlinge bei Eingriffen in der Mundhöhle wirksam zu verwenden. Diese bietet in schneidetechnischer Hinsicht große Vorteile vor der anderen Elektrode, da man mit ihr Hohl-, Spalt-, als auch Flachschnitte ausführen kann, die die Schleimhaut mit einem glatten, gleichmäßig koagulationsarmen Schnitt durchtrennen. Zur Ausführung der Gingivoektomie ist also die Schlinge in bester Weise geeignet und wird in Erkenntnis ihrer Zweckmäßigkeit am hiesigen Institut erfolgreich angewandt.

Die Indikation der Gingivoektomie.

Vor dem therapeutischen Eingriff muß eine genaue Indikation gestellt werden. Die Gingivoektomie halten Häupl-Lang bei folgenden Krankheitsbildern für indiziert:

I. Im allgemeinen bei einer Taschentiefe von über 3 mm.
II. Wenn der Zahnfleischrand infolge der langdauernden Entzündung im besonderen Maße geschädigt und in ein schlaffes, wenig Heilungstendenz zeigendes Granulationsgewebe abgeändert ist.

Immenkamp hält neben diesen Erscheinungen außerdem die Operation noch bei jeder horizontalen Knochenatrophie für angebracht, ferner dort, wo aus psychologischen Gründen von einem größeren Eingriff abgesehen werden muß.

Um festzustellen, welche Taschentiefe vorliegt, benutzt man als einfachstes Hilfsmittel eine Sonde, die zwischen Zahn und Zahnfleisch bis zum Taschenboden eingeführt wird, um dann nach labial und lingual durchgestoßen zu werden, (oben entsprechend) wobei eine genaue Markierung der Schnittgrenze erzielt wird. Weiterhin liefert die Röntgenaufnahme ein klares Bild. Hier werden auf allen 4 Seiten Guttaperchapoints eingeführt, die nachher die Tiefe der Tasche anzeigen. Gleichzeitig ist auch durch die Aufnahme die Art der Knochenatrophie zu erkennen.

Die heute üblichen Methoden und ihre Indikation.

Zur Ausführung der Operation stehen uns heutzutage das Skalpell und die Diathermieschlinge zur Verfügung. Es gilt zu überprüfen, welche der angegebenen Methoden im jeweils vorliegenden Fall wegen ihrer größeren Zweckentsprechung gegenüber der anderen praedestiniert ist.

Da sich bekanntlich ein stark vascularisiertes, entzündliches Gewebe wegen seiner Verminderung der Widerstandswerte leichter und koagulationsärmer mit der Schlinge durchtrennen läßt als ein gefäßarmes, fibromatös entartetes, straffes Gewebe, wie es beispielsweise bei palatinalen Defekten vorliegen kann, so wird man im letzteren Fall vorteilhafter mit dem Skalpell operieren. Des weiteren würde man das Skalpell bei weniger gefäßreichem, aber straffem Gewebe deshalb vorziehen, weil wegen der geringfügigen Blutung die Uebersicht über das Operationsfeld kaum eine Beeinträchtigung erleiden würde, ein Umstand, der bei einem stark vascularisierten Gewebe wiederum unbedingt für das elektrische Schneiden spricht, da hier neben der schonendsten Gewebsdurchtrennung auch die gleichzeitige, einwandfreie Blutstillung mit der Koagulationssonde einen wohl zu beachtenden Vorteil bietet.

Vorbereitende Maßnahmen.

Die Entzündungserscheinungen sind vor dem chirurgischen Eingriff durch Beseitigung der exogenen Reizmomente, wie nicht zu erhaltende Zähne, Zahnsteinbeläge, das Zahnfleisch laedierende Brücken oder Kronen, falsch konstruierte Prothesen und gestörtes Artikulationsverhältnis, zu beheben. Erfolgreich wird neben der Ausschaltung der auslösenden Faktoren noch eine nach 3—4 Tagen sich wiederholende Aetzung mit Trikresol - Formalin vorgenommen, und neuerdings ist die Verwendung eines Mundspülapparates, des Atomiseurs, unter Be-

nutzung von Kohlensäure zu empfehlen, dem eine große mechanische Säuberungskraft zukommt.

Die blutige Gingivoektomie.

Mit dem Skalpell wird nach erfolgter lokaler Anaesthesierung das von der Zahnoberfläche losgelöste Zahnfleisch bis zum festgewachsenen, supraalveolären Bindegewebe, dem Boden der Tasche, arkadenförmig umschnitten und abgetragen. Wesentlich ist gerade hierbei, den Taschenboden nicht zu überschreiten da sonst durch eine Verletzung der Faserbündel dem Zahnhalteapparat, eine Lockerung des Zahnes und weiterhin ein tieferes Vordringen der Infektion die unausbleibliche Folge wäre. Ein systematisches Vorgehen ist anzuraten, nämlich zuerst das labiale, dann das linguale bzw. palatinale Zahnfleisch abzutragen. Zur Ausführung dieser Operation dienen lange, schmale Messer für die labiale und linguale Seite und für die palatinale Ausführung hierfür eigens konstruierte Spezialmesser, die der Form des Palatinums entsprechend abgebogen sind, außerdem als weiteres geeignetes Material krumme und senkrecht abgebogene Scheren. Durch die Abtragung des Zahnfleisches wird die Zahnfleischtasche beseitigt, sodaß die Zähne jetzt gründlich von allen innen anhaftenden Konkrementen befreit werden können. Eine sorgfältige Reinigung und Glättung der Zahnhälse erzielt man mit Feilen, Bimsstein und Orangehölzchen. Beim Abtragen der Papille empfiehlt sich besondere Behutsamkeit, um nicht als Folge der Abtragung durch eine grubige Vertiefung einer späteren Stagnation von Speiseresten Vorschub zu leisten, die zu Rezidiven führen würde.

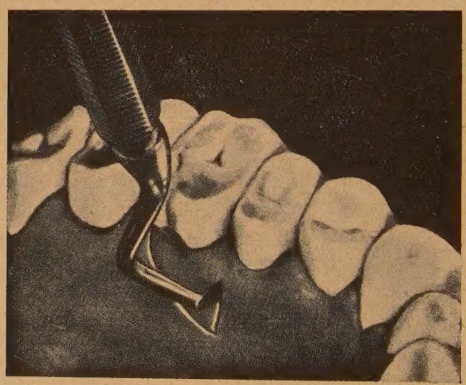

Abtragen von Zahnfleisch an der oralen Wurzel eines oberen Molaren. (Gottlieb, Orban)

Ansicht von Abb. 1 nach erfolgtem Abtragen des die Tasche bildenden Zahnfleisches. (Gottlieb, Orban).

Die Gingivoektomie mit der elektrisch schneidenden Drahtschlinge.

Bei der Elektro-Chirurgischen-Operation im nicht entzündlichen Gewebe kommt es in erster Linie zur Verhütung einer tiefergreifenden Gewebsnekrose auf einen koagulationsarmen Schnitt an. Bei einem stark vascularisierten entzündlichen Gewebe dagegen wählt man zur Erzielung eines koagulationsreicheren Schnittes, der einer Blutung vorbeugen soll, eine stärkere Schlinge oder eine stärkere elektrische Spannung.

Zur Anaesthesierung wird hier eine Novokain-Corbasil-Lösung verwandt; eine Narkose bei der Diathermie ist wegen der damit verbundenen Explosionsgefahr zu unterlassen, eine Ausnahme bilden das heute vielfach verwandte Stickoxydul und Evipan-Natrium, welche nicht explosiv sind.

Die Schlinge selbst hält man beim Schneiden möglichst senkrecht zur Schnittebene und führt sie schnell über die abzutragenden Stellen. So läßt sich bequem auf einem Mal mit einem Hohlschnitt ein längerer Zahnfleischstreifen über das gesamte Gebiet hinweg ausführen. Etwaige auftretende Treppen in der Schnittfläche lassen sich durch Flachschnitte auf einfache Weise glätten. Zweckmäßig ist es, nachdem man eine Zeitlang mit der Schlinge operiert hat, eine Kühlpause einzulegen und den Patienten durchspülen zu lassen. Beim Schneiden mit der Schlinge kann man sich immer wieder überzeugen, welche Vorteile diese Art der Operationen in sich birgt, insbesondere seien hier die gute Uebersicht des Operationsfeldes und die für die Wundheilung so wichtige und nur geringe Laesion des Gewebes angegeben. Die Schnittgrenze läßt sich leicht durch Abtasten des Taschenbodens oder mit der kalten Schlinge feststellen. Handelt es sich darum, nur kleinere Abtragungen der Schleimhaut vorzunehmen, wie beispielsweise bei den

Approximalräumen, so legt man die stromlose Schlinge um die approximal aufgetretenen Zahnfleischproliferationen, und kann dann leicht nach Einschaltung des Stromes das überschüssige Gewebe abtrennen. Durch diese Beseitigung der Approximaltaschen fallen gleichzeitig die üblen Retentionsstellen für Speisereste und für sonstige virulente Bakterien fort und fördern somit die Abheilung dieser Krankheitserscheinung der Gingiva.

Schematische Wiedergabe einer Gingivoektomie mit der Drahtschlinge. (Entnommen aus Immenkamp: Die Stellung der Elektrochirurgie im Rahmen der operativen Zahnheilkunde.)

Die Beseitigung der Schleimhautlappen bei durchbrechenden Weisheits-Zähnen.

Fernerhin bieten die Schleimhautlappen der Zahnfleischkuppe von Weisheitszähnen ein weiteres dankbares Anwendungsgebiet für die Schlinge. Vor dem Eingriff muß die acute Entzündung, die durch Ablagerung von entzündungserregendem Material vorwiegend in der Nische an der distalen Seite des 8. entsteht, durch mehrfache Tamponade in ein chronisches, subacutes Stadium überführt werden.

Die Therapie besteht darin, daß man die gesamte Schleimhaut, die die Zahnkrone überlagert, nicht nur mit der Schere oder dem Skalpell abträgt, sondern radikal mit der Schlinge beseitigt. Man trennt wegen des entzündlich veränderten, blutreichen Gewebes vorteilhafter mit einem koagulationsreicheren Schnitt zunächst den Schleimhautlappen durch linguale und buccale Schnitte von seiner Unterlage und legt dann von mesial aus mit einigen raschen Bogenschnitten die Krone des Zahnes frei.

Abtragung der Tasche über dem Weisheitszahn mit der Drahtschlinge. (Entnommen aus Immenkamp: Die Stellung der Elektrochirurgie im Rahmen der operativen Zahnheilkunde.)

Die Möglichkeit, den Zahnfleischlappen durch punktförmige Elektrokoagulation zu entfernen und ihn einer späteren Abstoßung zu überlassen, ist abzulehnen, weil die Wundheilung schlechter und der Nachschmerz größer sind.

Die punktförmige Elektrokoagulation mit der Lanzette.



Schematische Wiedergabe einer punktförmigen Elektrokoagulation nach Immenkamp.

In Fällen, wo nur eine seichte Tasche oder geringfügige Proliferationen vorliegen und die radikale Beseitigung mittels der Schlinge nicht unbedingt erforderlich ist, die konservative Methode aber eine zu große Behandlungsdauer notwendig macht, wurde am hiesigen zahnärztlichen Institut die punktförmige Elektrokoagulation mit der Lanzette erfolgreich angewandt. Letztere ist für den Patienten trotz Fehlens jeder Anaesthesierung völlig schmerzlos und führt weit schneller zum Ziel als die konservative Behandlungsart. Die Lanzette wird bei geringer Stromstärke senkrecht zum Zahnfleisch aufgesetzt und so durch punktförmige, nicht blutende Koagulationsherde die Erscheinung wirksam bekämpft.

Nachbehandlung.

Ist nun die Abtragung des erkrankten Gingivalsaumes erfolgt, so hat man eine Wunde, deren Schnittgrenze durch das Granulationsgewebe verläuft, welches aus jungen, leicht regenerationsfähigen Bindegewebszellen besteht. Es würde ein Gefahrenmoment bedeuten, die Wunde jetzt sich selbst zu überlassen, da dann nämlich ein baldiges Hypertrophieren des Gewebes erfolgte; eine neue Taschenbildung, die wiederum der Ausgangspunkt einer neuen Infektion ist, wäre die weitere Entwicklung.

Eine gewissenhafte Nachbehandlung ist also unbedingt anzuraten, um diese Regenerationsfähigkeit zu unterbinden und um zu erreichen, daß sich die Wunde mit einer gesunden Epithelschicht überzieht. Daher empfiehlt sich in den nächsten Tagen das Aetzen der jungen Granulation mit 8%iger Chlorzinklösung, oder eine punktförmige Elektrokoagulation der frischen Granulation mit der Lanzette. Man kann von einer exakten Abheilung sprechen, wenn kein weißer Schorf an der Aetzstelle mehr entsteht. Weiter ist die Spülung mit H_2O_2, trockene Wärme und Solluxbestrahlung gegen Bildung eines Oedems zu empfehlen. Der Atomiseur nach Weski ist wegen seiner radikalen Säuberung schwer erreichbarer Stellen neben einer guten Durchblutung und Anregung des Stoffwechsels ein heilungsförderndes Mittel.

Dem Patienten ist es unbedingt klarzumachen, durch eine frühzeitig einsetzende, gründliche Zahnpflege und Zahnfleischmassage einer Reinfektion keine Ausbreitungsmöglichkeiten zu geben. Durch diese Maßnahmen kann der Patient wesentlich zur Vermeidung von weiteren Komplikation und zur guten Abheilung, d. h. zu einem Strafferwerden des Bindegewebes und zu einer guten Verhornung der Epithelschicht beitragen; denn durch die Massage wird eine energische Anregung der Zirkulation in den Kapillaren, Lymphgefäßen und Saftkanälen, eine hierdurch bedingte Kapazität der Gewebe und Steigerung des Stoffwechsels sowie der Lebensfunktion, neben einer Vermehrung der Resorption und Zerteilung wie Fortschaffung von Exudaten erreicht. Durch kunstgerechte Anwendung der Zahnbürste ist dafür zu sorgen, daß die Zahnoberflächen rein gehalten werden

und das Zahnfleisch sich in der durch die Operation geschaffenen Höhe hält. Die größte Sorgfalt ist jeweils beim Reinigen auf die Interdentalräume zu legen, da diese immer wieder zu Retentionsstellen für die entzündungserregenden Stoffe und für Speisereste werden und somit zu Rezidiven führen können.

Bei Nachblutungen, die selbst bei dem Skalpellschnitt relativ selten anzutreffen sind, empfiehlt Neumann eine wegen der stark ätzenden Wirkung vorsichtig durchzuführende Aetzung der blutenden Wundflächen mit acidum chromicum crystalisatum; außerdem kann man die Blutung durch Tamponade, Kompression oder Naht stillen. Die bei der Diathermie nicht blutende, leicht verschorfende Wundfläche kann noch mit einem 0,5 mm breitem Jodoformstreifen bedeckt werden, wobei man auch gleichzeitig eine Tamponade der Interdentalräume erzielen kann.

Meistens geringerer Natur sind für den Patienten die Nachschmerzen und die Belästigung durch die Wundränder. Etwaige pulpitische Schmerzen, die wegen einer größeren Empfindlichkeit der freigelegten Zahnhälse sich einstellen, sind nach Sachs durch eine Lösung von — Natriumbikarbonat in Glyzerin — wirksam zu beeinflussen; hierbei muß für vollständige Trockenlegung Sorge getragen werden.

Die Abheilung erfolgt, falls keine weiteren Komplikationen eintreten, in 8—12 Tagen per Granulationen unter dem Schorf.

Kasuistische Beiträge zur Behandlung der Gingivitis hypertrophicans.

Fall 1.

Vorgeschichte: Patient K. Sch., 22 Jahre, sucht das zahnärztliche Institut auf wegen Schwellung und Entzündung des Zahnfleisches. Seit 4 Wochen klagt Sch. über Entzündung des Zahnfleisches und heftiges Bluten beim Bürsten und bei leisester Berührung; er könne kaum noch essen und habe ein Gefühl von Lockerung vieler Zähne.

Befund: Kräftiger, gut ernährter Patient.

Zahnbefund:

7	6	5	4	3	2	1		1	2	3	4	5	6	7	
8	7	6	5	4	3	2	1	1	2	3	4	5	6	7	8

Die beiden oberen und die gesamten unteren Schneidezähne, die oberen und unteren Eckzähne wie die ersten Molaren sind rachitisch. Zahnfleisch ist blaurot verfärbt und etwas schwammig. Im Bereich der oberen Frontzähne liegen die Zahnfleischpapillen lappenförmig über den Zähnen, im Unterkiefer ist das Zahnfleisch stark gewulstet. Beim Berühren blutet es stark. Zahnsteinansatz. Uebrige Schleimhäute normal. Die Veränderung erstreckt sich oben von $\underline{|3} - \underline{3|}$ und unten ebenfalls von $\overline{|3} - \overline{3|}$.

Diagnose: Gingivitis hypertrophicans.

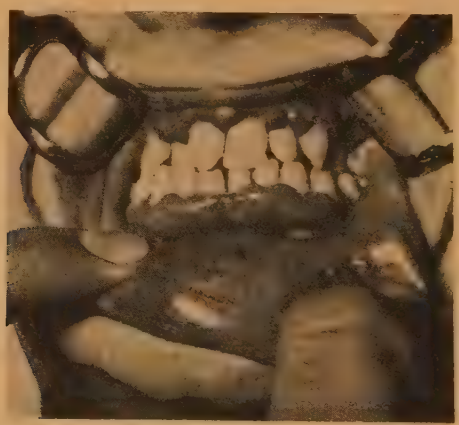

Patient K. Sch. Gingivitis hyptertrophicans mit schwammiger, wulstiger Auftreibung der Papillen wie des Zahnfleischsaumes.

Patient K. Sch. Unmittelbar nach der Abtragung.

Befund nach 8 Tagen. Völlige Epithelisierung der Wundflächen.

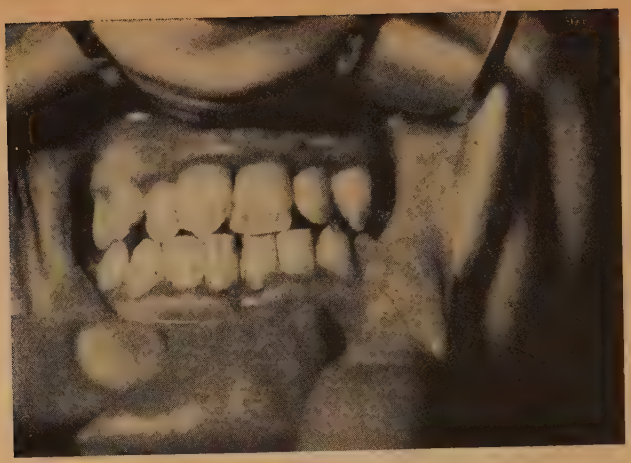

Befund nach 2 Monaten.

Therapie: Beseitigung des Zahnsteins und der Entzündung. Am 14. 11. 33 Abtragung oben und unten mit der Diathermieschlinge. Die Operation verlief vollkommen normal und ohne die geringste Blutung, weder bei noch nach der Operation. Eine nach 8 Tagen vorgenommene Kontrollaufnahme ergab bereits völlige Abheilung, das Zahnfleisch hatte normale Farbe angenommen und schmiegte sich den Zähnen gut und fest an. Die Zähne waren noch leicht gelockert. Patient konnte sie aber schon gut zum Kauen benutzen. Die Abheilung erfolgte ohne Komplikation. Fig. 4 zeigt den Fall 2 Monate nach der chirurgischen Behandlung.

Fall 2.

Vorgeschichte: Patientin G. K., 23 Jahre, gibt an, daß seit etwa 3 Wochen das Zahnfleisch im Ober- und Unterkiefer entzündet und geschwollen sei und sehr leicht zur Blutung neige. Behinderung beim Essen sei eine weitere unangenehme Begleiterscheinung, da in diesem Falle der Druck der Speisen Schmerzen verursache.

Befund: Patientin ist kräftig und befindet sich in einem guten Ernährungszustand.

Zahnbefund:

7	6	5	4	3	2	1	1	2	3	4	5	6	7	8
8	7	6	5	4	3	2	1	1	2	3	4	5	6	7	8

Das Zahnsystem weist als Besonderheit eine rachitische Erkrankung an den Zähnen $\overline{6\ 3\ 2}\ |\ 2\ 3\ 6$ und $\overline{6\ 3\ 2\ 1}\ |\ 1\ 2\ 3\ 6$ auf, die beiden oberen ersten Schneidezähne sind durch Jacketkronen ersetzt. Im Bereich der oberen Schneide- und Eckzähne sind die Papillen schür-

zenartig gewuchert und bedecken fast $^2/_3$ der Zähne; im Unterkiefer sind die Papillen auch hypertropisch verändert und lassen sich leicht von den Zähnen abklappen. Ferner im Unterkiefer geringer Zahnsteinbelag. Das Zahnfleisch ist stark hyperämisch und livide verfärbt. Mundgeruch. Die Erkrankung erstreckt sich von $\underline{|5} - 4|$ und $|\overline{3} - \overline{3}|$.

Diagnose: Gingivitis hypertrophicans.

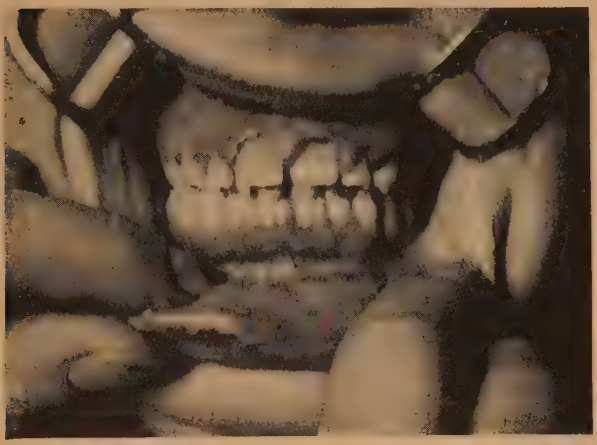

Patientin G. K. Gingivitis hypertrophicans. Papilläre Wucherung.

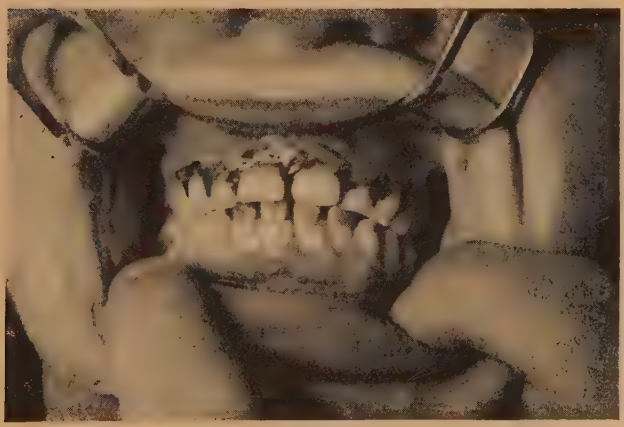

Befund nach erfolgter Abtragung im Oberkiefer.

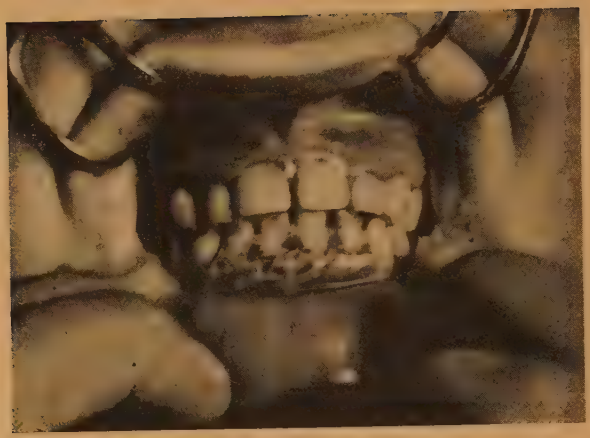

Zustand im Oberkiefer 22 Tage nach der Abtragung. Unterkiefer ist unmittelbar nach der Abtragung dargestellt.

Befund oben nach 6 Wochen, unten nach 20 Tagen.

Befund nach 2 Monaten bzw. unten nach 1 Monat.

Therapie: Abklingen der Entzündung. Am 23. 3. 34 Abtragung im Oberkiefer mit der Schlinge, normale Wundheilung bei guter Nachbehandlung in 9 Tagen. Im Unterkiefer wurde am 12. 4. 34 abgetragen und ebenfalls innerhalb von 9 Tagen eine volle Heilung erzielt. Die am 14. 5. erfolgte Nachuntersuchung ergab ein gesundes und straffes, normal durchblutetes Zahnfleisch, das dem Zahnhals gut anliegt.

Kasuistische Beiträge zur Behandlung der Paradentitis am unteren Weisheitszahn

Fall 1.

Vorgeschichte: Vor ungefähr einem Monat bemerkte der Patient P. H., 22 Jahre, leichte Schwellung und Rötung des Zahnfleisches hinter dem zweiten Molaren. Vor 4 Tagen schwoll die Backe, zugleich machten sich Kau- und Schluckbeschwerden sowie Kieferklemme geltend.

Befund: Patient ist kräftig und hat ein gut gepflegtes Zahnsystem.

Zahnbefund:

7	6	5	4	3	2	1	1	2	3	4	5	6	7	8
8	7	6	5	4	3	2	1	1	2	3	4	5	6	7	8

Nähere Untersuchung ergibt starke Schwellung der Gingiva in der Gegend des $\overline{8}$, ebenso Rötung und bei Druck Sekretausfluß mit Blutung. Von dem Weisheitszahn ist noch nichts zu sehen, doch läßt er sich gut mit der Sonde abtasten. Weiter liegt eine leichte, kaum schmerzhafte Schwellung der submaximillären Drüsen vor, Wangenschleimhaut ist ebenfalls leicht gerötet. Die vorliegenden topographischen Verhältnisse am inneren Kieferwinkel gewährleisten ein Hintereinander an der Vorderseite des aufsteigenden Kieferastes, Schleimhautüberzug derselben und dem distalen Rande des Weisheitszahnes, sodaß die Prognose für die Erhaltung des Zahnes günstig ist.

Patient P. H. Paradentitis am $\overline{8}$|. Starke Auftreibung des infizierten Schleimlappens.

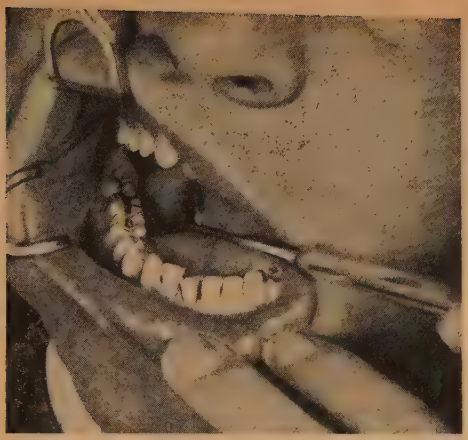

Der freigelegte $\overline{8|}$. Befund nach 16 Tagen.

Diagnose: Paradentitis am $\overline{8|}$.

Therapie: Tamponade und am 4. 12. 33 Abtragung der Schleimhautkuppe. Nach einem anfänglich guten Heilungsverlauf stellte sich nach 5 Tagen eine sec. Infektion ein, die auf ein zu frühzeitiges Nachlassen der unbedingt erforderlichen Eigenbehandlung durch geeignete Spülungen von Seiten des Patienten zurückzuführen ist. Erneute Tamponade und stärkere Kontrolle brachten nach 16 Tagen völlige Heilung.

Abbildung 2 zeigt den freigelegten $\overline{8|}$ nach abgeschlossener Wundheilung.

Fall 2.

Vorgeschichte: Der Patient E. D., 19 Jahre, klagt über kürzlich aufgetretene Schmerzen beim Aufbiß im rechten Kieferwinkel und über Beschwerden beim Oeffnen des Mundes, wie über Schluck- und Drüsenschmerzen. Bezeichnend ist, daß der Patient selbst außerhalb der Mahlzeiten beim Schließen des Mundes das Gefühl hat, als wenn er das Zahnfleisch quetschte.

Befund: Patient ist groß und kräftig, das Zahnsystem ist gut in Ordnung. Zahnstein ist nicht vorhanden.

Zahnbefund:

7	6	5	4	3	2	1		1	2	3	4	5	6	7
$\overline{7}$	6	5	4	3	2	1		1	2	3	4	5	6	7

Das Zahnfleisch hat normale Farbe und ist gut durchblutet. Im rechten Kieferwinkel, distal vom $\overline{7|}$ liegt eine starke, entzündlich gerötete, bei Berührung leicht blutende Auftreibung der Gingiva vor. Die Palpation ergibt Schwellung und Schmerzhaftigkeit der submaxillären Lymphdrüsen, namentlich der b + c Drüsen. Wangen- und Mundbodenschleimhaut sind ohne Befund. Bei Sondierung ist der durchbrechende $\overline{8|}$ festzustellen.

Patient E. D. Paradentitis am $\overline{8}|$



Befund nach 8 Tagen.

Diagnose: Paradentitis am $\overline{8}|$.

Therapie: In mehreren Sitzungen zunächst Behebung der Entzündungserscheinungen durch Tamponade und Spülungen. Am 8. 2. 34 Abtragung mit der Schlinge. Bereits nach 8 Tagen komplikationslos verlaufende Heilung der gesetzten Wunde.

Fall 3.

Vorgeschichte: Patientin I. D., 23 Jahre, gibt an, daß sich der über dem durchbrechenden $\overline{8}|$ befindliche Zahnfleischlappen beim Aufbeißen störend erweise, ohne allerdings weitere subjektive Beschwerden auszulösen. Sie bittet um Beseitigung des Lappens und um völlige Freilegung des $8|$.

Befund: Patientin ist klein, aber in gutem Ernährungszustand.

Zahnbefund:

	8	7	6	5	4	3	2	1	1	2	3	4	5	6	7	8
i. D.	8	7	6	5	4	3	2	1	1	2	3	4	5	6	7	8

Die Zähne sind gut gepflegt und mit Ausnahme des $\overline{5}|$, der eine starke Zerstörung aufweist, kariesfrei. Farbe der Schleimhäute ist normal. An den unteren Frontzähnen lingual beginnende Zahnsteinablagerung. Die Tasche über dem $\overline{8}|$ ist nicht infiziert, der Lappen normal durchblutet und gut abhebbar, so daß auch die distale Hälfte des $\overline{8}|$ freiliegt.

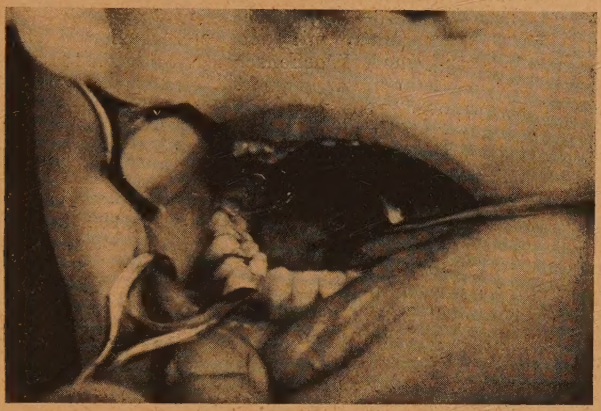

Patientin I. D. Lappenbildung über dem $\overline{8}|$.

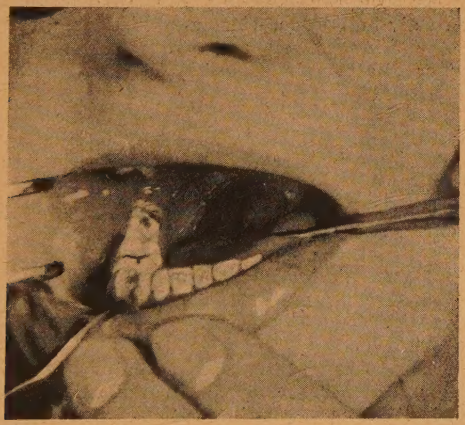

Derselbe Fall 9 Tage nach der Abtragung.

Diagnose: Lappenbildung am durchbrechenden $\overline{8}|$.

Therapie: Da in diesem Fall die Tasche nicht infiziert war, konnte am 18. 4. 34 die sofortige Abtragung erfolgen.

Fig. 2 zeigt den freigelegten $\overline{8}|$ und die abgeschlossene Wundheilung nach 9 Tagen.

Literaturverzeichnis

Adrion: Zur Technik der Beseitigung von Zahnfleischtaschen. Zahnärztl. Rundsch. Nr. 23, S. 973—976, 1930.

v. Czerny: Ueber Operationen mit dem elektrischen Lichtbogen und Diathermie. Dtsch. med. Wochenschr. Nr. 11, S. 489, 1910.

Döderlein, G.: Das Schneiden mit dem elektrischen Funken. Dtsch. med. Wochenschr. 52, Nr. 2, S. 59, 1926.

Flohr, W.: Die sogenannte medizinische und chirurgische Diathermie in der Praxis des Zahnarztes. Zahnärztl. Rundsch. Nr. 41—42, S. 1674, 1920.

Flohr, E. u. W. Flohr: Die Anwendung der Diathermie in der Zahnheilkunde. Verlag Herm. Meußer, Berlin 118, 1930. S. 21, 34, 35, 87.

Gebbert: cit. nach v. Seemen: Elektrochirurgie. Verlag Jul. Springer, Berlin S. 19, 1932.

Gottlieb u. Orban: Zahnfleischentzündungen und Zahnlockerungen. Berlin Verlagsanstalt 1933. S. 227.

Hauberisser, E.: Zur Wundheilung beim Hochfrequenzschnitte. Zahnärztl. Rundsch. Nr. 40, Sp. 825, 1931.

Häupl, K. u. Lang, F.: Die marginale Paradentitis. Berlin, Hermann Meußer, 1917, S. 94, 162, 168, 344, 353.

Henseler, H. u. Prinz, H.: Die praktische Anwendung der Diathermie in der Zahnheilkunde, 2. Aufl. Radionta-Verlag, Berlin Nr. 24, S. 65, 1932.

Immenkamp, A.: Die Stellung der Elektrochirurgie im Rahmen der operativen Zahnheilkunde. Hermann Meußer, Berlin 1933. S. 1—54.

Immenkamp, A.: Ein Beitrag zur Frage der Gingivoektomie mittels chirurgischer Diathermie. Zahnärztl. Rundsch. Nr. 51/52, S. 2254, 2312, 2313. 1931.

Immenkamp, A.: Die Verwendung der Diathermieschlinge in der zahnärztlichen Chirurgie. D. Z. W. Nr. 11, S. 573—535. 1932.

Kawarschik, J.: Die Diathermie. Verlag Jul. Springer, Berlin S. 7, 130, 203. 1931.

Müller, Rudolf: Die Diathermie in der Zahnheilkunde. Dtsch. Zahnärztl. Wochenschr. Nr. 9, S. 462, 1930.

Nagelschmidt, F.: Lehrbuch der Diathermie für Aerzte und Studierende. 3. Aufl. Berlin, Jul. Springer, S. 269, 297, 311, 1926.

Neumann, R.: Die Behandlung der sogenannten Alveolarpyorrhoe und der anderen Paradentosen. Berlin, Verlag Hermann Meußer, S. 83—89, 1924.

Neumann, R.: Die Paradentose: Nomenklatur, Aetiologie, Diagnostik, Indikation und Therapie. Dtsch. zahnärztl. Wochenschr. Nr. 26, S. 615, 616. 1933.

Neumann, R.: Atlas der radikal-chirurgischen Behandlung der Paradentosen. Verlag Hermann Meußer, Berlin, 1926. Kasuistische Beiträge.

Sachs: H.: Paradentitis und Paradentose. Handbuch der Zahnheilkunde, Bd. 2, S. 454. München, J. F. Bergmann, 1925.

Port und Euler: Lehrbuch der Zahnheilkunde. 4. Aufl. v. J. F. Bergmann, München 1929, S. 170—172, 332—333, 336.

v. Seemen: Elektrochirurgie, Verlag v. J. Springer, Berlin 1932, S. 1—30.

v. Seemann: Zur Anwendung des elektrischen Messers. Vereinigung Münchener Chirurgen, Sitzg. vom 10. Dez. 1929. Zentralbl. Chir. 57, S. 664, 1930.

v. Seemen: Ueber elektrochirurgische Technik und Anzeigestellung. Vereinig. Münch. Chir., vom 12. Dez. 1930. Zentralbl. Chir. 58, S. 384, 1931.
Stühmer, A.: Die Lupusbekämpfung und Lupusbehandlung. Strahlentherapie Bd. 35, S. 206, 1930.
Weski, O.: Die chronischen marginalen Entzündungen des Alveolarfortsatzes mit besonderer Berücksichtigung der Alveolarpyorrhoe. 1. Fortsetzung, Vierteljahrsschr. f. Zahnheilkunde. Heft I, S. 1, 1922.
Widmann, s. Neumann: Die Behandlung der sogenannten Alveolarpyorrhoe und der anderen Paradentosen. Berlin, Verlag Hermann Meußer, S. 51—60, 1924.
Wucherpfennig, V.: Das elektrische Schneiden mit der Diathermieschlinge in der operativen Dermatotherapie und kleinen Chirurgie. Med. naturwiss. Ges. Münster (Med. Abt.). Sitzg. vom 25. Februar 1929. Ref. Münch. med. Wochenschr. Nr. 14, S. 610, 1929.
Wucherpfennig, V.: Ueber das elektrische Schneiden mit der Drahtschlinge in der operativen Dermatherapie und kleinen Chirurgie, unter besonderer Berücksichtigung der Hauttuberkulose. Jena, Gustav Fischer 1p 32, S. 5, 10, 11, 16, 25, 71.
Römer, O.: Handbuch der Zahnheilkunde, II. Bd. Abt. I, S. 661, 1909 Verlag Alfred Hölder, Wien und Leipzig.
Middeldorpf, A. Th.: Die Galvanokaustik, ein Beitrag zur operativen Medizin Breslau, 854, S. 42, Verlag v. J. Max u. Co.
De Forest: M. Cohn: Wyeth: s. v. Seemen: Elektrochirurgie, Verlag von Jul. Springer, Berlin 1932, S. 1—30.

Zum Schluß meiner Arbeit ist es mir eine angenehme Pflicht, Herrn Priv.-Doz. Dr. Immenkamp für die Ueberlassung des Themas, die Mühewaltung in der Ausführung der Operationen und die wertvollen Anregungen bei der Anfertigung der Arbeit meinen herzlichsten Dank auszusprechen. Zugleich danke ich auch dem Herrn Direktor Prof. Dr. Müller, der mir in liebenswürdiger Weise die Institutseinrichtungen zur Verfügung stellte.

Lebenslauf.

Am 10. Mai 1911 wurde ich als Sohn des Reichsbahnamtmannes Peter Drolshagen zu Münster geboren. Nach Besuch der Städtischen Rektoratschule in Haltern vollendete ich meine Gymnasialzeit Ostern 1931 an dem humanistischen Gymnasium zu Dülmen. Im Herbst 1932 bestand ich an der Westfälischen Wilhelms-Universität zu Münster das Physikum und im Wintersemester 1934/35 das zahnärztliche Staatsexamen.